

# Servikal Trakeal Yaralanmalar 6 Olgu Nedeniyle Deneyimlerimiz

## Our Experiences in 6 Cases of Cervical Tracheal Injuries

<sup>1</sup>Murat Öncel, <sup>2</sup>Yüksel Dereli, <sup>1</sup>Güven Sadi Sunam

<sup>1</sup>Selçuk Üniversitesi Selçuklu Tıp Fakültesi Göğüs Cerrahisi A.D., Konya

<sup>2</sup>Konya Numune Hastanesi Göğüs Kalp Damar Cerrahisi Kliniği Konya

### Özet

Kesici delici alet yaralanması ile kliniğimize kabul edilen servikal trakeal yaralanmaların konservatif sağlıtımları. Kliniğimize kesici-delici alet yaralanması sebebiyle 25-40 yaşları arasında servikal trakeaya nazif 2 cm ve altında 6 olgu retrospektif olarak değerlendirildi. Genellikle başvuran olgularda servikal cilt altı amfizem, solunum sıkıntısı ve trakeal hava giriş -çıkışı mevcuttu. (Resim 3) Olgulara geniş spektrumlu antibiyotik, servikal antiseptikli spançlarla sıkı bir şekilde kapatma, ve devamlı nazal oksijen uygulandı. Hiç bir hastada özefagus ve diğer organ yaralanması yoktu. 1 hafta sonra trakeal kesileri spontan kapandı ve cilt altı amfizemleri gerileyerek taburcu edildiler (Resim 4). Kesici delici alet yaralanmasına bağlı gelişen trakeobronşiyal yaralanmalar hemen daima servikal trakeada olurken, ateşli silahlarla oluşan yaralanmalar mermi trasesine uyan herhangi bir bölgede olabilir. Bizim olgularımızdaki yaralanmalar literatürde belirtildiği üzere %80 civarında servikal trakeada görülmüştür. Servikal trakeal yaralanması olan hastalarda stridor, cilt altı amfizem, şiddetli solunum sıkıntısı, hemoptizi, ses kısıklığı görülen en sık bulgulardır. servikal trakeal anterior yaralanmalar eğer 2 cm ve altında ise, herhangi bir organ yaralanması yoksa trakeostomi kapatılması gibi düşünülüp konservatif kalınması daha uygun olduğu görülmüştür.

### Abstract

Admitted to our clinic with stab wounds treatment of cervical tracheal injuries conservatively. Our clinic between the ages of 25-40 due to penetrating injury to the cervical trachea under 2 cm and 6 cases were evaluated retrospectively. Generally, in patients presenting with cervical subcutaneous emphysema, respiratory distress and tracheal input-output occurred. broad-spectrum antibiotic were taken and cervical antiseptikli spançlarla tightly closing, and continuous nasal oxygen, There were not accompanied organ injuries like esophagus and other organ. 1 weeks after the spontaneous tracheal incisions were closed, and decreased subcutaneous emphysema were discharged. Tracheobronchial injuries due to stab injury to the cervical trachea is almost always, while the bullet wounds of firearms in any area that fits. Our cases injuries at around 80% of cervical trachea was noted in the literature. Cervical tracheal injury in patients with stridor, subcutaneous emphysema, severe respiratory distress, hemoptysis, hoarseness is the most common findings. if it is less than 2 cm and the tracheal anterior cervical injuries, if any organ injury, such as closing tracheostomy thought were more appropriate to remain conservative

**Anhtar kelimeler:** Servikal trakea, penetran yaralanmalar

**Key words:** cervical trachea, Penetrating injury

### GİRİŞ

Servikal trakeanın travmatik hasarı anatomik özelliğinden dolayı nadir olarak görülmektedir (1). Künt ve kesici boyun yaralanmaları ile ilgili bir çalışmada trakeal yaralanmalarda kesici-delici unsurların künt travmaya göre daha fazla görülmesidir (2). Trakea yaralanmalarına sıklıkla özofagus yaralanması, pnömotoraks ve santral sinir sistemi hasarları eşlik eder (2). Trakeobronşiyal yaralanmalar yaşamı tehdit edici bir durum oluşturur (3). Hastaların 2/3'ünde solunum sıkıntısı görülür. Herhangi bir organ yaralanması olmayan basit kesi şeklindeki hastalar ise konservatif şekilde tedavi edilmektedirler.

### GEREÇ ve YÖNTEMLER

2010 yılının ilk 6 ayında Kliniğimize gelen 6 adet servikal trakeal yaralanmalı hasta retrospektif olarak incelendi

### BULGULAR

Olgularımız 25-40 yaşları arasında idi. Bunlardan 5'i erkek, 1'i kadındı. Tüm olgular kesici-delici alet ile yaralanması mevcuttu. 6

olguda yaralanmayı takibeden 24 saatte başvurmuştur. Tüm olguların yaş, cins, yaralanma etyolojisi, lokalizasyonu, tedavi tipi ve sonuçları saptandı (Tablo 1). Başvuru esnasında yapılan fizik muayene bulguları ve akciğer grafileri tanı konulması için yol göstericiydi. Buna göre fizik muayene bulguları içinde tüm vakalarda solunum güçlüğü ve servikal bölgede ciltaltı amfizemi en sık kaydedilen bulgulardı. (Resim 1,2) radyolojik incelemeler 1 olguda pnömotoraks, 6 olguda servikal bölgede ciltaltında hava gözlemlendi. Tüm olgular acil servisten kliniğimize alındı acil serviste hemen O<sub>2</sub> tedavisine ve tam monitorize edilerek, servikal bölgede kanama kontrolü yapıldıktan sonra temiz bir spanç yardımı ile yara kapatıldı olgulara soğuk buhar, parenteral prednol, inhale steroidler ve antibiyotik yapıldı. 1 olguda pnömotoraks nedeniyle tüp torakostomi uygulanıp 2 hastada ileri cilt altı amfizemi nedeniyle mediastinal bölgeden pretrakeal fasia açıldı olguların hepsi yoğun bakım şartlarında gözlendi. Eşlik eden yaralanmalar için tomografi, toraks -mediasten MR yapıldı. Hiç bir olguda ölüm görülmeyp ortalama hastanede kalış süresi 8 gün olarak değerlendirildi.

Yazışma Adresi: Murat Öncel, Selçuk Üniversitesi Selçuklu Tıp Fakültesi, Göğüs Cerrahi Bölümü Konya

e-posta: oncel01@yahoo.com

Geliş Tarihi: 01.02.2012 Yayına Kabul Tarihi: 28.05.2012

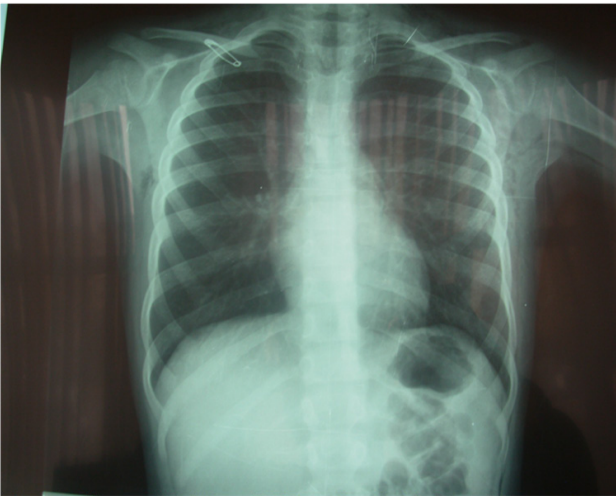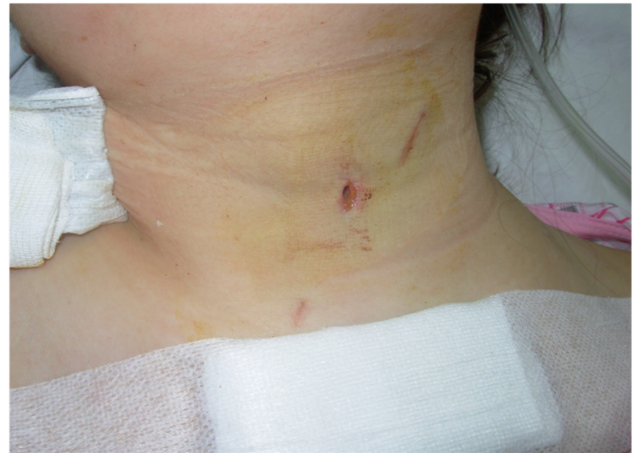**Tablo 1.** Olguların dağılımı

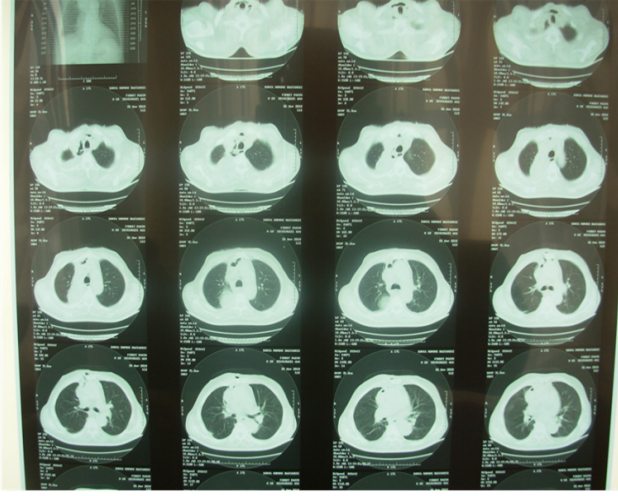
	yaş	cins	etyoloji	lokalizasyon	tedavi	sonuç	fm
1. olgu	40	erkek	Kesici alet yaralanması	servikal	medikal	Trakeal defekt kapandı	Cilt altı amfizem pnomotoraks
2. olgu	37	erkek	Kesici alet yaralanması	servikal	medikal	Defekt kapandı	Cilt altı amfizem
3. olgu	40	erkek	Kesici alet	servikal	medikal	Defekt kapandı	Siyanoz Cilt altı amfizem
4. olgu	29	erkek	Kesici alet	servikal	medikal	Defekt kapandı	Cilt altı amfizem
5. olgu	25	erkek	Kesici alet	Krikoid altı	Tüp torakostomi	Komp yok	Stridor-cilt altı amfizem
6. olgu	34	kadın	Kesici alet	servikal	medikal	Defekt kapandı	Cilt altı amfizem

### TARTIŞMA

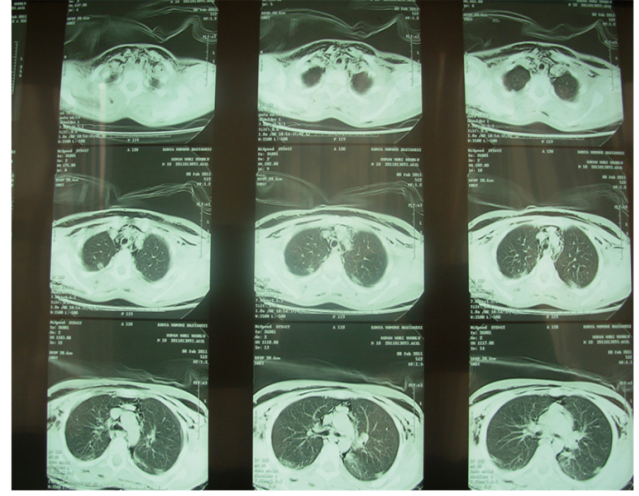
Servikal trakea yaralanmalarında etyoloji penetran travma ise fizik bulgular açısından genellikle tanı koymak kolaylaşmaktadır. Yaralanma yerinden hava giriş çıkışı, ciltaltı amfizeminin varlığı ve hastanın solunum güçlüğü içinde bulunması trakea yaralanmasını düşündürmektedir (4). Akciğer röntgeninde trakeal yaralanmalarda pnömomediastinum ve servikal amfizem trakeobronşiyal yırtıklar için en spesifik görüntüdür. Klinik durum, yaralanma ile plevra arasındaki bağlantı ile ilişkilidir. Vakalarımızın birinde hastaya pnomotoraks nedeni ile tüp takılmıştır. ediyastinal plevral açılmayan hastalarda pnömomediastinum ve derin servikal ciltaltı amfizem olmaktadır. Mediastinal plevrada oluşan defektlerde pnomotoraks ve hemopnomotoraks görülmektedir (5). Servikal trakeal yaralanmalar ve ana bronş yaralanması düşünülen olgularda tanı aracı bronkoskopidir (6). Fizik muayenede en sık rastlanan bulgu solunum sıkıntısı ve derialtı amfizemidir. Bizim hastalarımızın hepsinde solunum sıkıntısı ve ciltaltı amfizemi mevcuttu. Yaralanmaların lokalizasyonu hakkında literatürde çeşitli bilgiler vardır. En çok trakeada olduğunu bildiren seriler olduğu gibi, sol bronşiyal sistemin daha fazla oranda tutulduğunu bildiren seriler de bulunmaktadır

Bronkoskopik olarak yaralanma trakea veya bronşun çevresinin dörtte birinin 1/3'ünden azsa, tüp drenajı ile hava kaçağı kesiliyorsa ve tam ekspansiyon sağlanmışsa konservatif kalınması yeterli olmaktadır (5). Ayrıca endoskopi özefagus yaralanmaları ekarte etme açısından gereklidir. Konservatif yöntemler arasında entübasyon, trakeostomi ve gözlem bulunmaktadır. Trakeostomi, intratrakeal basıncın düşürülmesi, sekresyonların aspirasyonu ve ventilatör desteği açısından çok kolaylıklar sağlar. 2 cm ve daha aşağı servikal yaralanmalarda eşlik eden patoloji yoksa konservatif olarak yara bakım, hidrasyon, sekresyonların atılması ve pulmoner komplikasyonları takip yeterli olmaktadır. Servikal trakeal yaralanmalarda çevre vasküler yakın komşuluklar olduğundan bu organların yaralanmalarında görülmektedir. Bizim olgularımızda sadece 1 vakada plevra olaya iştirak etmiş olup diğer vakalarımızda izole yaralanmalar olmuştur. Anterior pozisyonda penetran yaralanmalarda %10 en fazla etkilenen organ farinks ve özefagus olup sırasıyla %9 jugular ven, %6.7 karotid arter, %3 spinal sinirler olmaktadır (7). Genellikle servikal penetre travmalar kesici delici alet yaralanmaları ile ve mağdurun mücadelesi ile ani ve hızlı bir şekilde olmaktadır 1 vakamızda servikal trakeal yaralanma ile birlikte sağ el avuç içi laserasyonunda suture edilmiştir. Silahla yaralanmalarda yakın atışlarda oluşan kinetik enerji aynen künt travma gibi etki yaparak laringeal

**Resim 1.** İyileşme döneminde çekilen PA akciğer grafisi**Resim 2.** Kesici delici alet ile yüksek servikal yaralanma



**Resim 3.** Servikal trakeal yaralanma subakut faz ct görünümü



**Resim 4.** servikal trakeal yaralanma akut faz ct görünümü

bilgede gerek vasküler gerekse organ yaralanmalarına yol açarak lethal etkiler oluşturabilmektedir ,ayrıca elastik olan trakeal kartilajda intartrakeal basıncı arttırarak ayrılmalara neden olabilmektedir. Penetre travmaların tanısı künt travmalara nazaran daha kolaylıkla konmaktadır. Buna rağmen servikal yaralanmalarda mutlaka tanı ve tedavi için hızlı bir değerlendirilme yapılmalıdır.Giderek artan ses kısıklığı,dispne ve cilt altı amfizem hastada vocal kord kısmında hemotom, trakeada oluşabilecek ödem ,avülsiyon ve akut obstriksiyon habercisi olabilmektedir.Biz tüm servikal yaralanmalarda öncelikle hava yolu ,oksijen ve sedasyon sağlayarak kapsamlı bir kulak burun boğaz muayenesi ile vocal kord ve larenks bölgesini kontrol ederek ek yaralanmaları tesbit ettik.Hiçbir vakada servikal trakeada avülsiyon ve vocal kord yaralanması yoktu dispne nedeni cilt altı amfizem olup 1 vakada pretrakeal fascia açılacak düzeyde idi.

Servikal trakeal yaralanmalarda ilk olarak 2 yönlü servikal grafi ile postero-anterior akciğer grafi klinik olarak stabil durumdaki vakalarda alınmalıdır. CT oluşabilecek krikoid ,hyoid ,vocal kord bölgesindeki yer değiştirme, kopma ve hematoma ve subcutan amfizemi gösterme açısından oldukça yararlıdır (8). Vakalarımızda mutlaka bir PA akciğer grafisi sonrası servikal ve toraksın tümüne yönelik tomografi alınmıştır. Servikal yaralanmalarda başarılı bir başlangıç tedavisi önemlidir. Bu tedavi oluşabilecek ve ölüme kadar uzanan bir skalayı önleyebilmektedir. Öncelikle bu tedavinin başında hava yolunun açık tutulması ve korunması gerekmektedir. Tüm vakalarımızda penetran trakeal defekt 2 cm ve altı olduğundan konservatif kalmak; eğer ek yaralanma yoksa eksplore etmemek literatürde yapılan bir prosedürdür (9). Böylece tüm vakalarımız hiçbir komplikasyon gelişmeden taburcu olmuşlardır.

#### KAYNAKLAR

1. Hasegawa T, Endo S, Sohara Y, Kamisawa O, Murayama F, Yamaguchi T, et al. Successful surgical treatment of a complete traumatic tracheal disruption. *Ann Thorac Surg* 1997; 63:1479-80.
2. Shrager JB. Tracheal trauma. *Chest Surg Clin N [Am]* 2003; 13:291-304
3. Perelman MI, Yıldızeli B. Trakeobronşiyal travma ve komplikasyonları. In: Yüksel M, Kalaycı NG, editörler. *Göğüs cerrahisi*. İstanbul: Bilmedya Grup; 2001. s. 481-4.
4. Tunçoğuz B, Yıldız H, Üstünsoy H, ve ark. Trakeobronşiyal yaralanmalar. *Türk Göğüs Kalp Damar Cerrahisi Dergisi* 1999; 7: 459-61.
5. Kelly JP, Webb WR, Moulder PV, Everson C, Burch BH, Lindsey ES: Management of airway trauma I: Tracheobronchial injuries. *Ann Thorac Surg* 40 (6):551-555,1985
6. Kelly JP, Webb WR, Moulder PV, Moustouakas NM, Lirtzman M: Management of airway trauma II: Combined injuries of the trachea and esophagus. *Ann Thorac Surg* 43(2):160-163,1987
7. McConnell DB,Trunkey DD;Management of penetrating trauma of the neck .*Adv Surg* 27;97,1994
8. Duda JJ,Lewin J,Eliacher I;Evaluation of epiglottic disruption.*Am J Neuroradiol* 17;563,1996.
9. Hirano M,Kurita S,Terasawa R;Difficultyly in high pitched phonation by laryngeal trauma.*Arc Otolaryngol* 111;59,1985.