

# **İntrauterin Dönemde MRI ile Tespit Edilen Fetal Germinal Matrix Kanaması**

## *Fetal Germinal Matrix Hemorrhage Diagnosed by MRI During Intrauterine Period*

Suna Özdemir<sup>1</sup>, Osman Balcı<sup>2</sup>, Halime Göktepe<sup>2</sup>, İsmet Tolu<sup>3</sup>

*Selçuk Üniversitesi, Selçuklu Tıp Fakültesi, Kadın Hastalıkları ve Doğum A.D.<sup>1</sup>, Meram Tıp Fakültesi, Kadın Hastalıkları ve Doğum A.D.<sup>2</sup>, Konya Eğitim ve Araştırma Hastanesi, Radyoloji Bölümü<sup>3</sup>, Konya*

### **Özet**

İntraventriküler kanama (İVK) preterm doğumun önemli komplikasyonlarından biridir. Lateral ventriküllerin subependimal tabakasını oluşturan germinal matriks intraventriküler kanamanın en sık olarak görüldüğü alandır. İVK fetüste ultrasonografi ile ventrikülomegali ve hiperekojenik alan olarak yansırken, fetal manyetik rezonans görüntüleme (MRI) ile daha kolay saptanır. Fakat fetüste bunu gözlemlemek kolay değildir. Bizim burada sunduğumuz olgu, 30'uncu gebelik haftasında dış merkezden ventrikülomegali ön tanısıyla tarafımıza gönderildi. Kliniğimizde yaptığımız ultrasonografi ve MRI'da fetal kraniumda germinal matrix kanaması tespit edildi. Otuz ikinci gebelik haftasında annede ağır preeklampsi gelişti ve bu nedenle gebelik sezaryen ile sonlandırıldı. Şüpheli ventrikülomegalide teşhisi doğrulamada fetal MRI yapılmalıdır.

**Anahtar kelimeler:** İntraventriküler kanama; Germinal matrix; Preterm doğum

### **Abstract**

Intraventricular hemorrhage (IVH) is a common complication associated with delivery in preterm neonates. Germinal matrix, subependymal layer of lateral ventricle is the most occurring site of intraventricular hemorrhage. IVH is imaged as a hyperechogenic area and ventriculomegaly on ultrasonography, but it is detected easily by fetal magnetic resonance imaging (MRI). The present case was referred to our clinic due to ventriculomegaly on ultrasonography. Germinal matrix was determined on the fetal cranium with ultrasonography and intrauterine MRI at 30th weeks of gestation. The pregnancy was terminated by cesarean section due to severe preeclampsia. Fetal MRI should be performed to confirm the diagnosis on the cases with suspect ventriculomegaly.

**Key words:** Intraventricular hemorrhage; Germinal matrix; Preterm delivery

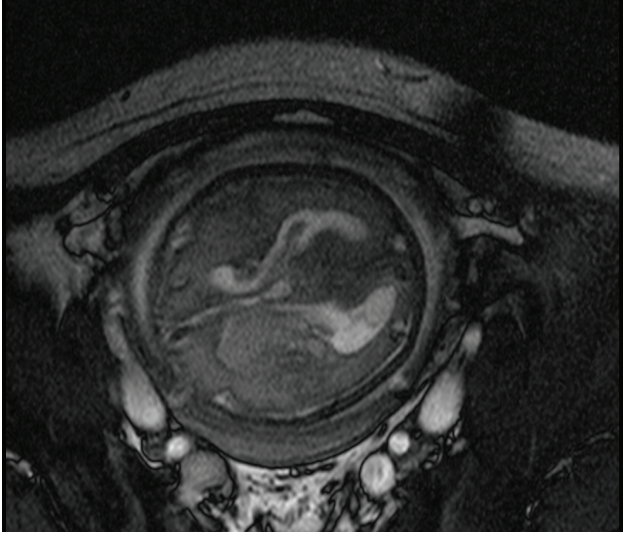
### **GİRİŞ**

İntraventriküler kanama (İVK) sıklıkla prematürite ile ilişkilendirilen, hidrosefali ve beyin parankim hasarı ile sonlanabilen bir olaydır. Fetüste tipik olarak germinal matrikste izlenmesinin nedeni germinal matrixin daha frajil bir yapı göstermesi ve buna bağlı olarak ta hipoksi, anoksi ve asidoza daha duyarlı olması ve doğum esnasındaki basınç değişikliklerinden çabuk etkilenmesidir (1,2). Bizde bu vakamızda 30. gebelik haftasında intrauterin dönemde tespit edilen germinal matrix kanamasını sunuyoruz.

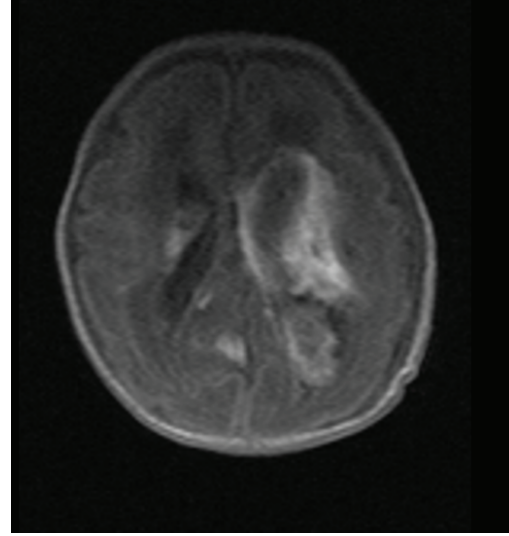
### **OLGU**

19 yaşında, gravida 2, parite 0 olan hasta, 30. gebelik haftasında kliniğimize dış merkezden ventrikülomegali ön tanısıyla gönderildi. Daha önce canlı doğumu olmayan

hastanın mevcut gebeliği dışında 1 yıl öncesine ait 12 haftalık bir abortusu olduğu kaydedildi. Gebenin herhangi bir sistemik hastalığı olmadığı, öyküsünde sigara ve alkol kullanımının olmadığı tespit edildi. Kliniğimizde yaptığımız obstetrik ultrasonografide fetal lateral ventriküllerin 14 mm olduğu ve lateral ventriküde ayrıca heterojen bir lezyon olduğu izlendi. Fetal biyometrik ölçümlerin 28 hafta ile uyumlu ve amniyon sıvısının normal sınırlarda olduğu saptandı. Yapılan umbilikal arter doppler ultrasonografisi normal olarak saptandı. Ventrikülomegali ve fetal beyindeki lezyonun nedeni olabilecek intrauterin enfeksiyonları ekarte etmek için maternal TORCH grubu seroloji ve hepatit makerları gönderildi. Sonuçlarda maternal herhangi bir enfeksiyona rastlanmadı, alloimmun trombositopeninin tespiti için gönderilen maternal tam kan sayımı ve trombosit sayısı normal olarak tespit edildi.



**Resim 1.** İntrauterin dönemde sağ ventrikülde izlenen kanama alanının MRI görüntüsü.



**Resim 2.** Yeni doğan dönemindeki MRI görüntüsü

Maternal koagülasyon testleri de normal olarak kaydedildi. Gebenin kan basıncı ve biyokimyasal profili normal idi. İdrar tetkikinde proteinüri ve vücutta ödem tespit edilmedi.

İntrakranial lezyonun tespiti için intrauterin manyetik rezonans görüntüleme (MRI) planlandı ve yapılan MRI'da sağ periventriküler alanda 4.5x2 cm ebadında hemorajik alan gözlemlendi (Resim 1). Ayrıca sağda posterior fossada yaklaşık 3x1 cm ebadında başka bir kanama odağı daha izlendi. Sağ periventriküler alanda hemoraji ile uyumlu sinyal değişiklikleri izlendi. Hasta iki hafta sonra kontrole çağrılmak üzere gönderildi. Fakat hasta kontrol gününden bir gün önce şiddetli baş ağrısı ve epigastrik ağrı şikâyeti ile kliniğimize başvurdu. Hastanın yapılan tetkiklerinde proteinüri (5 gr/24 saat) ve kan basıncı yüksekliği (170/110 mmHg) saptandı ve hastaya ağır preeklampsi tanısı konuldu. Hasta 32. gebelik haftasında idi ve hastaneye yatırıldı. Acil sezaryen ile 1900 gram erkek çocuk doğurtuldu. Plasentada makroskopik olarak görülebilecek ek bir patolojiye rastlanmadı. Baş çevresi doğum haftası ile uyumlu olarak ölçüldü ve fontanelde kabarıklık tespit edilmedi. Beşinci dakika Apgar skoru 6 olarak kaydedildi. Postnatal 1. günde koagülasyon faktörleri, protein C, S ve antitrombin III seviyeleri normal olarak tespit edildi. Bebek yeni doğan yoğun bakıma alınarak kranial MRI tetkiki yapıldı. Kranial MRI ve MR anjiyografide fetal intrakranial vasküler malformasyona rastlanmadı. MRI sonucunda sağda belirgin olmak üzere bilateral periventriküler hematoma mevcut olup solda lateral ventriküle uzanmaktadı (Resim 2). Tenterium üzerinde subdural olduğu düşünülen subakut hematoma vardı. Üçüncü ve dördüncü ventriküller normal iken tonsiller herniasyon ve corpus kallozum anomalisine rastlanmadı.

Üç hafta kadar yenidoğanda etyolojisi bilinmeyen germinal matrix kanaması tanısı ile takip edilen bebek taburcu edildi. Şu anda 9 aylık olan bebeğin nörolojik gelişiminin ayına göre geride olduğu ve 4 aylık bebek ile uyumlu olduğu öğrenildi.

#### TARTIŞMA

İntrakranial kanamaların en sık tipi intraventriküler alanda olmakta ve özellikle prematür fetüslerde sıklıkla tespit edilmektedir. İVK intrauterin dönemde sıklıkla germinal matrix bölgesinde veya lateral ventriküller içerisinde hiperekojenik kitle olarak dikkati çeker. Volpe ve ark. yaptığı bir çalışmada özellikle preterm yeni doğanlarda 32. hafta altında insidansının %40 civarında olduğu rapor edilmiştir (5). Gestasyonel yaş İVK için en önemli risk faktörlerinden birisidir. İVK genellikle germinal matrix adı verilen lateral ventriküllerin subependimal tabakasında oluşmaktadır. Bu bölge vasküler tabakadan zengin olup, onucu ve yirminci gebelik haftalarında serebral nöroblastları sağlar, sonrasında 3. trimesterde ise oligodendria ve astrositlere dönüşecek olan glioblastlara kaynak oluşturur. Germinal matrixte ince tabakalı bir vasküler doku bulunması buranın daha frajil ve friable (gevrek) olmasına neden olarak bu bölgenin hipoksiye, anoksiye ve asidoza daha duyarlı olmasına ve doğum esnasındaki basınç değişikliklerinden çabuk etkilenmesine sebep olmaktadır (1,2).

İVK bulunduğu alana ve ventrikül dilatasyonuna ve parankime yayılımına bağlı olarak dört dereceye ayrılmaktadır. Grade 1 sadece germinal matrixte sınırlı kanama, grade 2 ventrikülü dilate etmeden ventriküle yayılan kanama, grade 3 ventrikülü dilate eden kanama, grade 4 ise parankime

yayılan kanama olarak sınıflandırılmaktadır (6,7). Bizim vakamızda da sağa lokalize olup ventriküler dilatasyona neden olmayan grade 2 İVK mevcuttu. Antenatal dönemde tanısı ultrasonografi ve MRI ile konulmuş çeşitli vaka serileri tanımlanmıştır (3,4). İlk olarak intrauterin dönemde İVK tanısı ultrasonografi ile 1982 yılında Kim ve ark. tarafından tanımlanmıştır (8). Bu gebeliklerden doğum sonrası hayatta kalan yeni doğan ise 1984 yılında McGahan ve ark. tarafından bildirilmiştir (9). Catanzarite ve ark. yaptığı bir çalışmada 29 İVK tanısı alan hastanın en erken 25 haftada tespit edilebildiklerini göstermişler ve intrakranial kanamaların da %40'ının intraventriküler alanda olduğunu saptamışlardır (10).

İVK genellikle intravasküler, extravasküler ve vasküler nedenlere bağlı olarak gerçekleşmektedir. Bazen de hiçbir neden bulunmayabilir. Germinal matrixteki kan basınç değişiklikleri intravasküler alanı etkiler. Beyinin otoregülasyonu hasta infant tarafından fragil mikrovasküler germinal matrix alan nedeniyle tam sağlanamaz ve intrakranial yapılar kan basıncı değişikliklerinden etkilenir. Bu durum kanamaya eğilimi artırır. Vasküler neden olarak ise immatür olan germinal mikrovasküler alan hipoksik-iskemik olaylardan kolay etkilenir. Fibrinolitik aktivitenin artması, damar duvarını destekleyen dokunun varlığının bulunmaması da İVK'ya neden olan extravasküler bir sebeptir ve ayrıca İVK'nın daha geniş alanlara yayılmasına neden olmaktadır. Sherer ve ark. yaptıkları çalışmada risk faktörlerini tanımlamaya çalışmışlar ve maternal epileptik nöbetler, alloimmun trombositopeni, ITP, von Willebrand's hatalığı, varfarin kullanımı, kokaine maruziyet, travma, amniosentez ve febril hastalıkları maternal risk faktörleri olarak göstermişlerdir (11). Fetal risk faktörleri olarak ise koagülasyon bozuklukları, konjenital Faktör 5 ve faktör 10 eksikliği, ikizden ikize transfüzyon sendromu, fetomaternal kanama, fetal distress ve intrakranial tümörler olarak düşünülmüştür (11). Preeklampsia ise Catanzarite ve ark. tarafından risk faktörü olarak öne sürülmüş, fakat diğer bir çalışmada ise preeklampsinin koruyucu olabileceği belirtilmiştir (12). Buna sebep olarak ta preeklampsinin kronik stres ortamı oluşturarak akciğer maturasyonu gibi santral sistem maturasyonunu da geliştirdiği görüşünü öne sürmüşlerdir (12). Bizim vakamızda ise annede preeklampsia 2 hafta sonra ortaya çıkmıştır, öncesinde gelişen bir preeklampsia olsaydı belki de kanama daha az olacaktı veya hiç gerçekleşmeyebilirdi. Fetüste her ne kadar genetik mutasyonlar incelenememiş olsa da koagülasyon bozuklukları, ikizden ikize transfüzyon sendromu, fetomaternal kanama, fetal distress, intrakranial tümörler gibi risk faktörleri tespit edilmemiştir. Yeni doğan döneminde ise genetik incelemesi ekonomik sebeplerden dolayı araştırılmamıştır. Vakamıza benzer şekilde Catanzarite ve ark. yaptığı çalışmada da 29

vakanın 18'inde neden tespit edilememiştir (10). Yine aynı çalışmada 29 fetüsten toplam 18'i (%62) olmak üzere 9 tanesi doğumdan önce 9'u ise intrauterin dönemde kaybedilmiştir. Yaşayan 11 (%38) fetusta ise quadriparezi, orta derecede nörolojik disfonksiyon, hidrosefali ve lökomalazi tespit edilmiştir. Sadece 3 fetusta normal nörolojik gelişim izlenmiştir. Bizim vakamızda ise fetüs şu anda 9 aylık olup orta derecede nörolojik gelişim defekti mevcuttur.

Antenatal olarak tesbit edilen intrakranial kanamaların şu anda tam bir tedavisi bulunmamakla birlikte, gelecekte ultrasonografi ve MRI yardımı ile büyümesi izlenerek belli bir büyüklüğe geldiğinde fetüsün maturasyonu sağlanarak gebelik sonlandırılması düşünülebilir. Bu sayede İVK'nın belki daha geniş bir alana yayılımı engellenebilir.

#### KAYNAKLAR

1. Volpe JJ. Intraventricular hemorrhage in the preterm infant – current concepts: Part I. *Ann Neurol* 1989; 25:3-11.
2. Volpe JJ. Intraventricular hemorrhage in the preterm infant – current concepts: Part II. *Ann Neurol* 1989; 25:109-116.
3. Achiron R, Pinchas OH, Reichman B, Heyman Z, Schimmel M, Eidelman A, et al. Fetal intracranial haemorrhage: clinical significance of in utero ultrasonographic diagnosis. *Br J Obstet Gynaecol* 1993; 100: 995-999.
4. Anderson MW, McGahan JP. Sonographic detection of an in utero intracranial hemorrhage in the second trimester. *J Ultrasound Med* 1994; 13:315-318.
5. Volpe JJ. *Neurology of the Newborn*, 3rd ed. London: Saunders, 1995.
6. Papile LS, Burnstein J, Burnstein R, Koffler H. Incidence and evolution of the subependymal intraventricular hemorrhage: a study of infants with weights less than 1500 g. *J Pediatr* 1978;92:529-534.
7. Roland EH, Hill A. Intraventricular haemorrhage and posthemorrhagic hydrocephalus. *Clin Perinatol* 1997;24:589-605.
8. Kim MS, Elyaderani MK. Sonographic diagnosis of cerebroventricular hemorrhage in utero. *Radiology* 1982;142:479-80.
9. McGahan JP, Haesslein HC, Meyers M, Ford KB. Sonographic recognition of in utero intraventricular haemorrhage. *Am J Roentgenol* 1984;142:171-173.
10. Catanzarite VA, Schrimmer DB, Maida C, Mendoza A. Prenatal sonographic diagnosis of intracranial haemorrhage: report of a case with a sinusoidal fetal heart rate tracing, and review of the literature. *Prenatal Diagn* 1995;15:229-235.
11. Sherer DM, Anyaegbunam A, Onyeije C. Antepartum fetal intracranial hemorrhage, predisposing factors and prenatal sonography: a review. *Am J Perinatol* 1998;15:431-41.
12. Perlman JM, Risser RC, Gee JB. Pregnancy-induced hypertension and reduced intraventricular haemorrhage in preterm infants. *Pediatr Neurol* 1997;17:29-33.